

Paciente 26 años con diagnóstico de lupus desde hace 2 años por afección articular y dérmica, pobre adherencia a medicamentos (PDN + plaquinol). Debuta con falla renal rápidamente progresiva + proteinuria nefrótica. ANA fuertemente positivo, anti-DNA ds positivo e hipocomplementemia. En una biopsia renal usted esperaría encontrar:

1. Nefritis Lúpica tipo II
2. Nefritis lúpica tipo III
3. Nefritis lúpica tipo IV
4. Nefritis lúpica tipo V

10

Conteste ahora

0%

0%

0%

0%

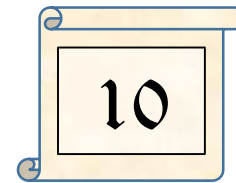
1.

2.

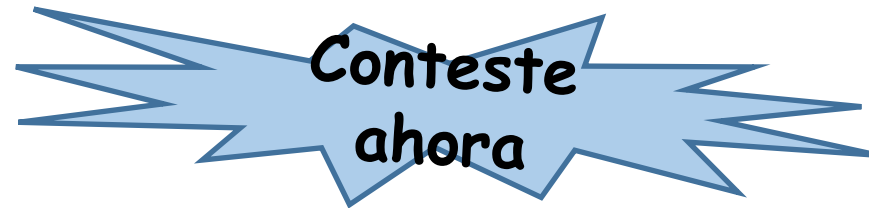3.

4.

Paciente de 16 años mestiza, con diagnóstico de síndrome nefrótico sec a nefritis lúpica tipo V, en tratamiento con MMF + PDN. Acude por convulsiones y en los exámenes se encuentra falla renal aguda (creatinina: 4.8 mg/dl, previa normal) con sedimento urinario activo. Recomendaría usted realizar nueva biopsia de riñón:




1. Si
2. No

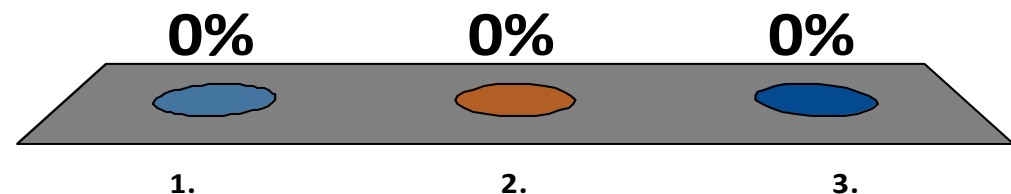


En caso de ajuste de inmunosupresión, cual esquema recomendaría:

1. Bolos de esteroides iv + ciclofosfamida altas dosis iv mensual (NIH)
2. Bolos de esteroides iv + ciclofosfamida bajas dosis iv bisemanal por 3 meses (EURO-LUPUS)
3. Bolos de esteroides iv + MMF a dosis de 3g/d



Conteste ahora



Joven de 30 años, con lupus desde hace 10 años, afección articular y proteinuria subnefrótica. Con biopsia renal que mostró NL tipo II. Aude a su consulta por deseo de planificar su embarazo. Medicamentos actuales son: PDN + MMF 500-500 mg + Plaquinol 400 mg/día. Qué régimen inmunosupresor usted recomendaría?

1. Continuaría igual ya que no ha tenido brote de Nefritis lúpica
2. Cambiaría a PDN + tacrolimus dosis bajas
3. Cambiaría a PDN + azatioprina 1-2 mg/kg/d

10

**Conteste
ahora**

0%

0%

0%

1.

2.

3.

Paciente con NL tipo IV el cual recibió inducción con dosis altas de ciclofosfamida iv mensual por 6 meses + bolos de metilprednisolona iv y prednisona oral. Tiene 2 años de tratamiento de mantenimiento con MMF + PDN + plaquinol. No ha presentado recaída luego del tratamiento. Consideraría usted oportuno suspender ya la terapia inmunosupresora

1. Si
2. No

10

Conteste ahora

